



regionaal
vaatcentrum
kliniekstraat 45, 3300 tienen

rz **ti**enen
regionaal ziekenhuis
heilig hart tienen vzw

INDICATIES VOOR CAROTISCHIRURGIE NA CVA

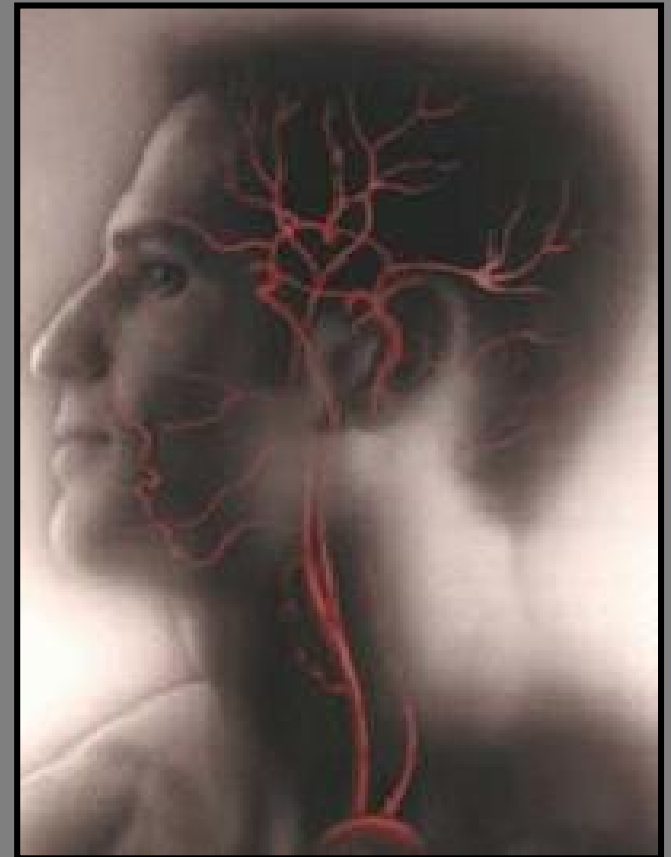
VAATSYMPOSIUM

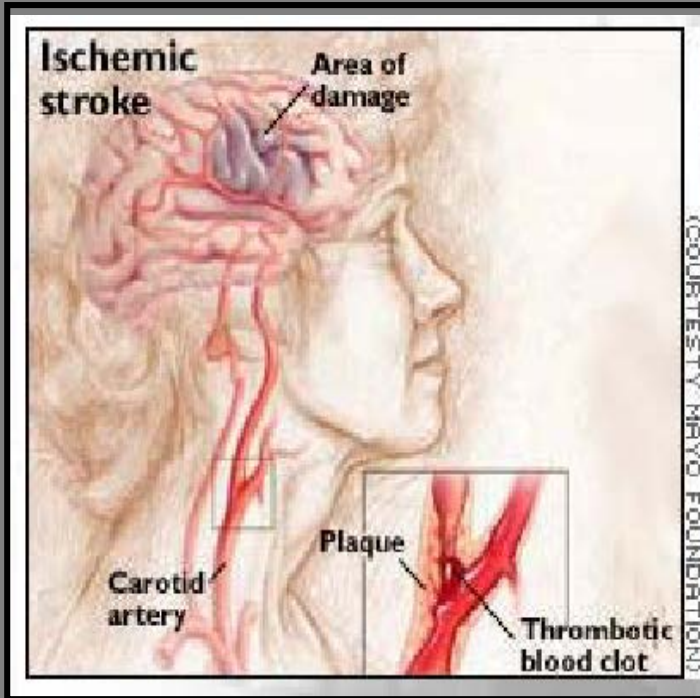
Dr Bart JOOS



Symptomatische patiënt : oorzaak

- ‘Ongeluk in de bloedvaten van de hersenen’
- Beter gekend als ‘beroerte’ of ‘attaque’





- **CVA** is derde doodsoorzaak (na hartziekten en kanker).
- Van deze patiënten:
 - 1/3 zal overlijden
 - 1/3 zal een recidief CVA hebben binnen 5 jaar

Carotis Stenose:

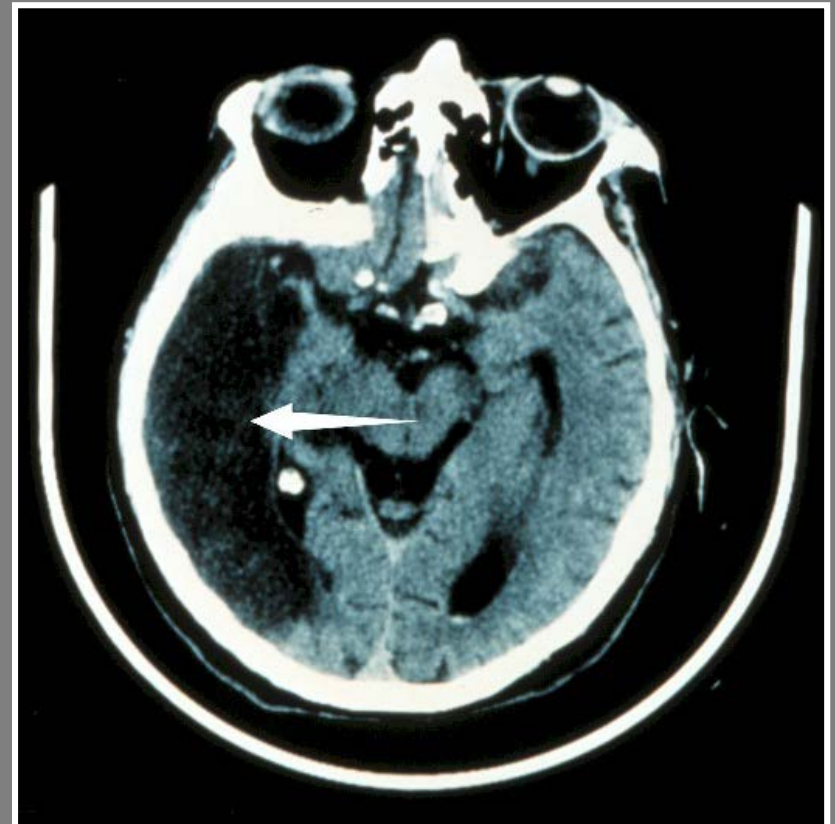- verantwoordelijk voor 20-30% van alle CVA's
- preventie van CVA is primair objectief van behandeling



Symptomatische patiënt : oorzaak

1. Hersenbloeding :

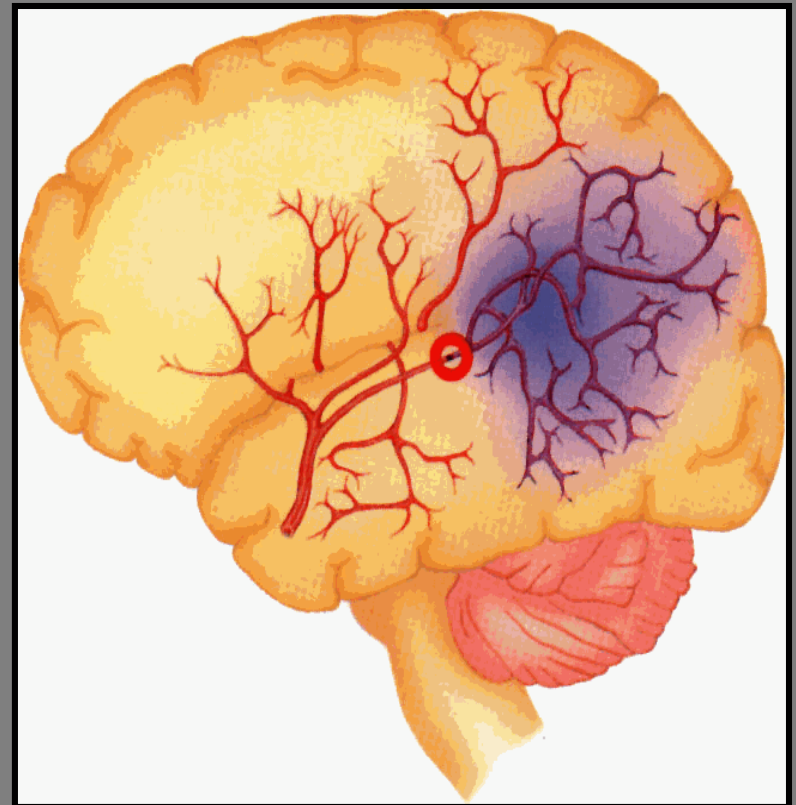
bloedvatwand
scheurt door hoge
bloeddruk en
verzwakking
bloedvaten





Symptomatische patiënt : oorzaak

2. Verstopping of
infarct:
bloedklonter
verstopt een
slagader in de
hersenen

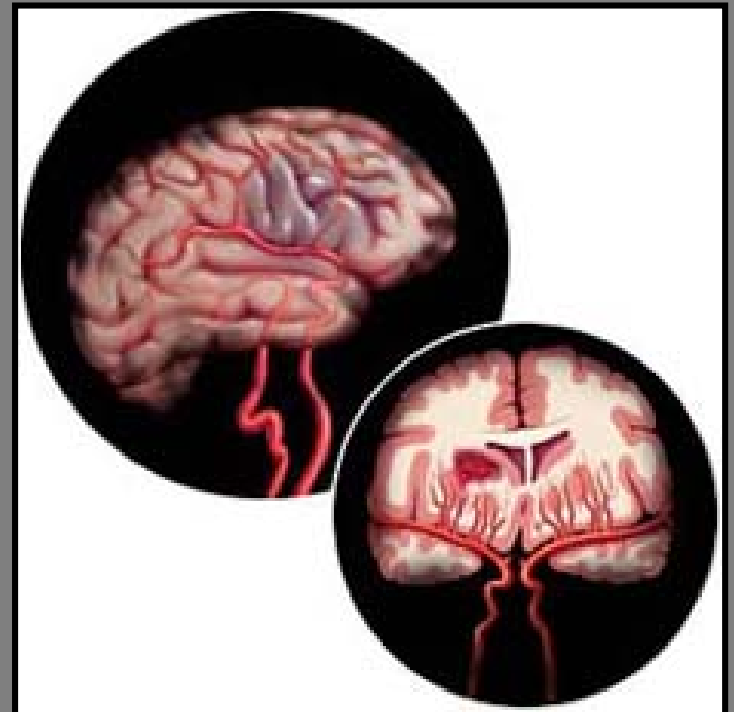



Symptomatische patiënt : oorzaak

a) Trombose

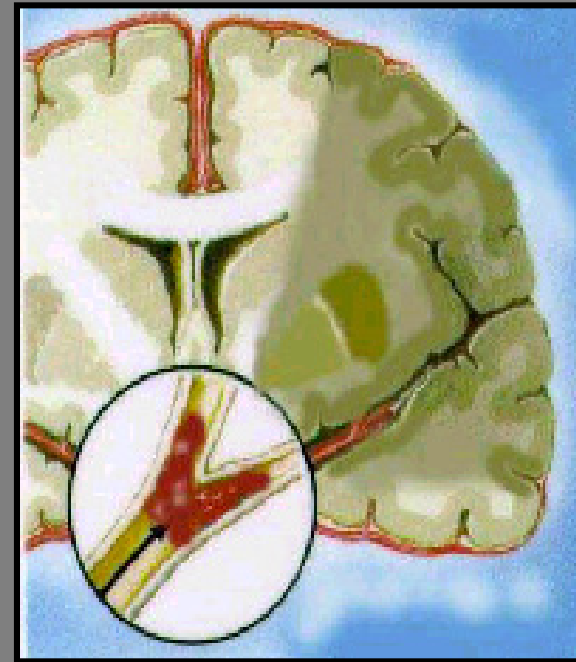
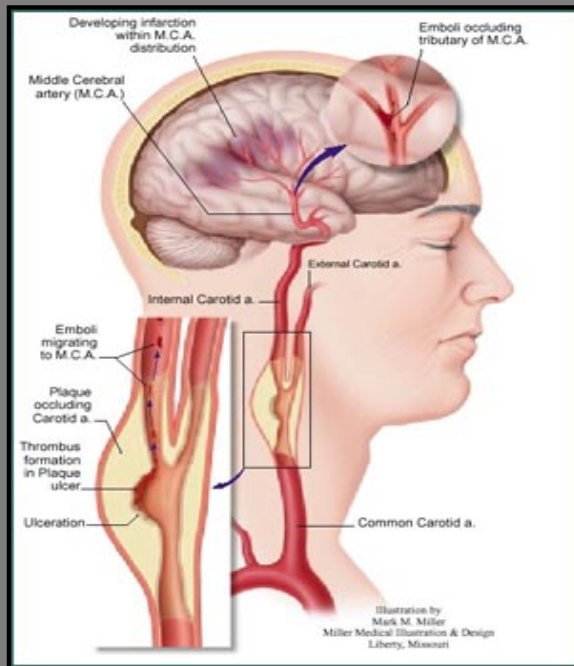
klontervorming ter
plaatse





Symptomatische patiënt : oorzaak

b) Embool (losgeschoten klonter uit lichaam zet zich vast in hersenen)





Symptomen linker carotis:

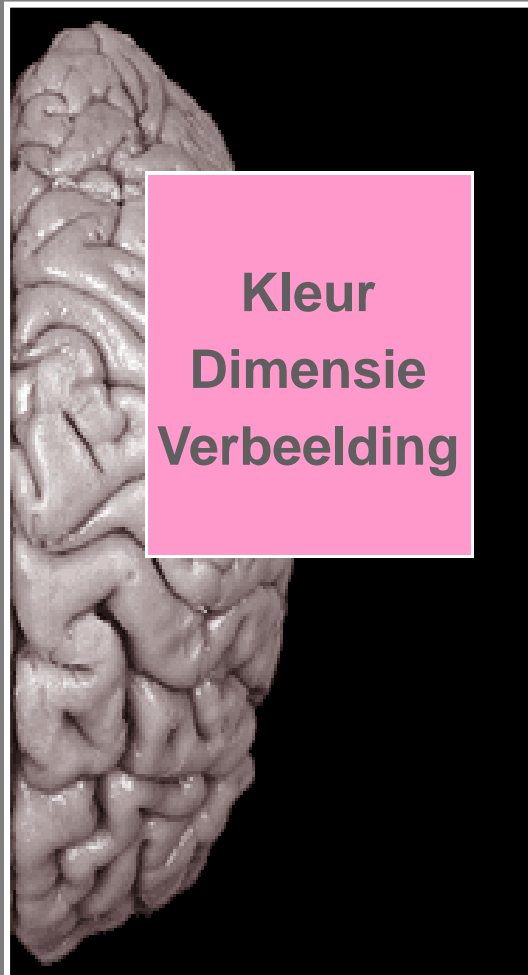

Woorden
Logica
Getallen

- verlamming rechterlichaamszijde
- visusstoornissen
- neglect rechterlichaamszijde
- taal- en spraakmoeilijkheden
- traag en onzeker gedrag



Symptomen rechter carotis:



- verlamming linkerlichaamszijde
- visusstoornissen
- neglect linkerlichaamszijde
- zelfoverschatting
- initiatiefverlies
- impulsief en gehaast gedrag
- verkeerd inschatten van tijd en ruimte



Symptomatische patiënt : indicatie

CONSENSUS :

Carotis endarterectomie indien ...

symptomatische stenose 60%



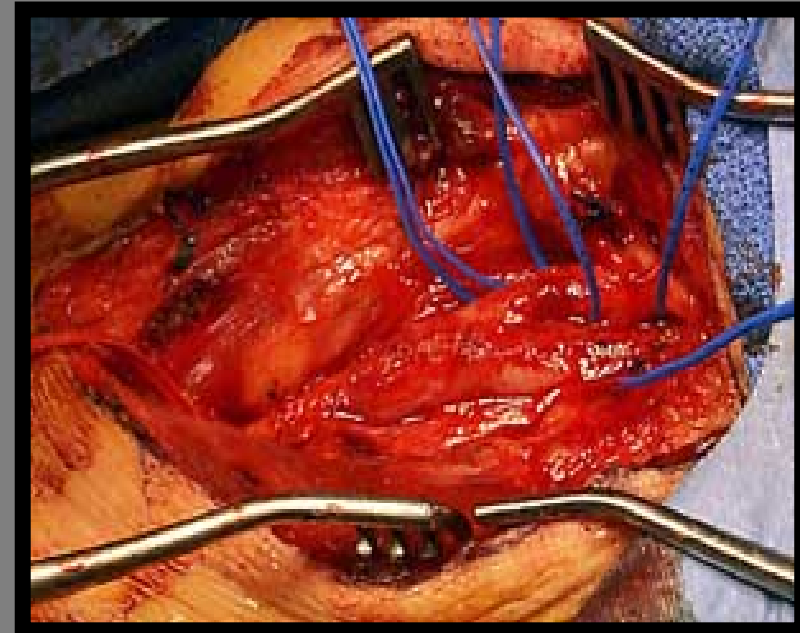
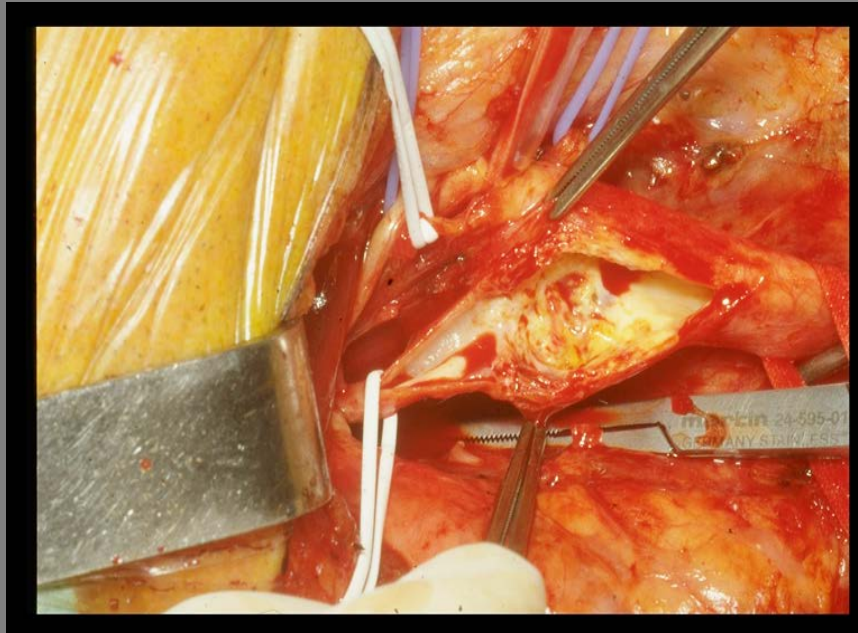Indicatie:

- CVA met goede neurologische recuperatie
 - Heelkunde na 6 à 8 weken
- TIAs / minimaal CVA met snelle recuperatie
 - Heelkunde semiurgent
- Progressief verslechterend neurologisch beeld
 - Dringende carotis behandeling
- CVA zonder enige neurologische recuperatie
 - Geen indicatie voor heelkunde



Behandeling: carotisendarterectomie

- Gouden standaard
- Bewezen lang-termijn resultaten

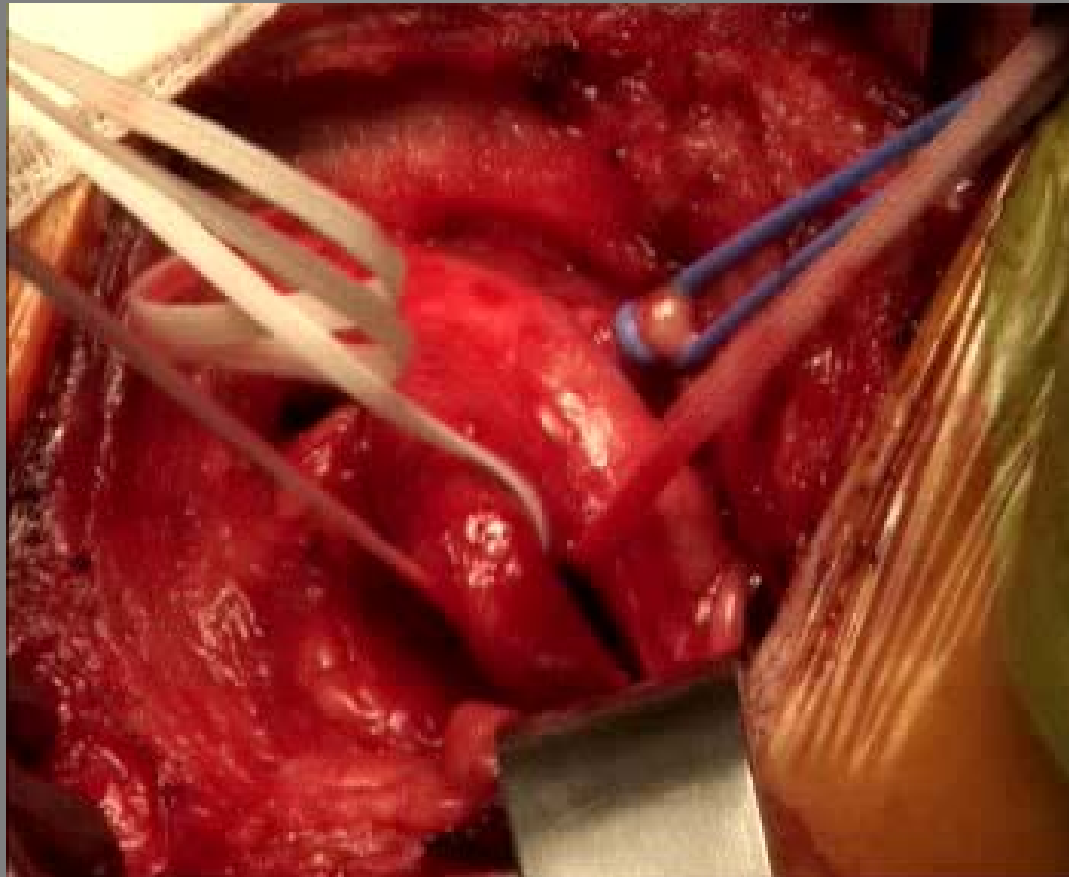




regionaal
vaatcentrum
kliniekstraat 45, 3300 tienen

rz tienen
regionaal ziekenhuis
heilig hart tienen vzw

techniek





Contra-indicaties voor heelkunde:

Medisch (hoog-risico patiënt)

Anatomisch



Niet iedereen
heeft baat bij
endarterectomie



Medische criteria

- Ernstige BPCO
- LV ejectie-fractie < 30%
- Onstabiele angor
- Recent M.I.

Anatomische criteria

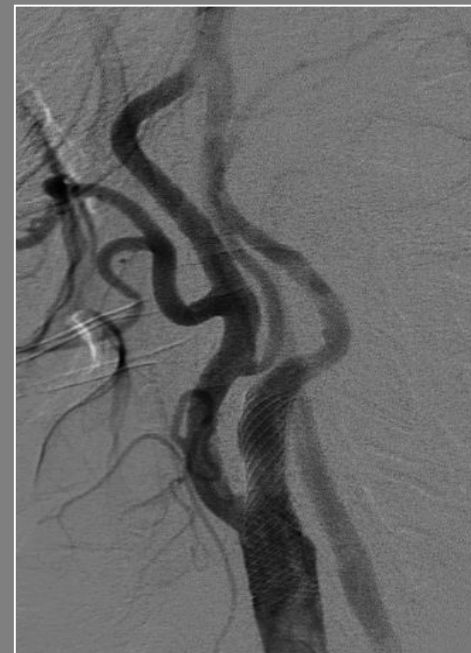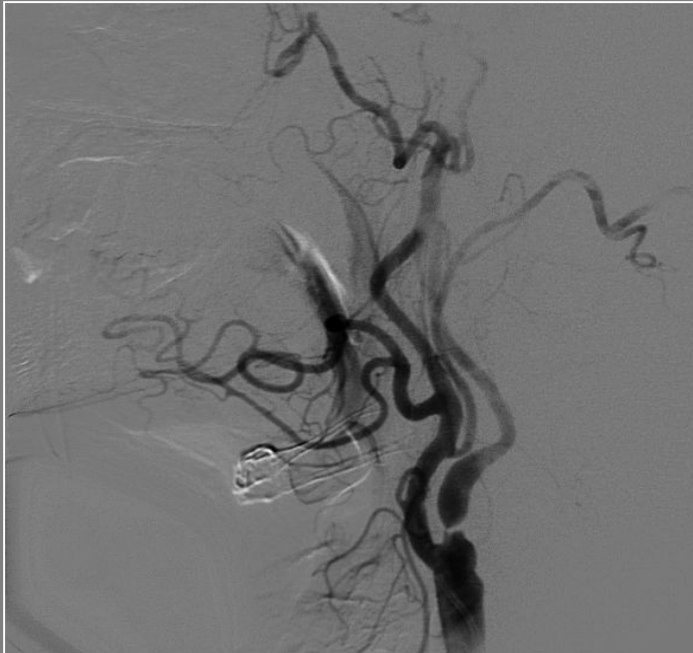
- Hostile neck
- Restenose na CEA
- Radiotherapie
- Distale bifurcatie
- Inflammatoire AD (Takayasu)
- Fibromusculaire dysplasie



regionaal
vaatcentrum
kliniekstraat 45, 3300 tienen

rz tienen
regionaal ziekenhuis
heilig hart tienen vzw

Behandeling: endovasculair





regionaal
vaatcentrum
kliniekstraat 45, 3300 tienen

rz **tiennen**
regionaal ziekenhuis
heilig hart tienen vzw

techniek



00 17 10



POSTOPERATIEF

- Monitoring 24h : neurologische parameters , bloeding – ITE
- Medicatie – Anti-aggregantia (aspirine – clopidogrel)
- Follow-up: 1m - 6m echografie en neurologisch nazicht. Verder jaarlijks.
- Hospitalisatieduur 2 à 3 dagen



BESLUIT :

- Indicaties voor carotischirurgie na CVA ?
- Duidelijke voorkeur voor open endarterectomie